

# Клиническая эффективность геля «Демотен» в комплексном лечении и профилактике демодекоза и розацеа

Н.С. Сирмайс, М.В. Устинов

Clinical efficiency of the Demoten gel for complex treatment and prevention of demodectic mange and rosacea

N.S. SIRMAIS, M.V. USTINOV

об авторах: ►

Н.С. Сирмайс — врач-дерматовенеролог КВД № 9, Москва

М.В. Устинов — ассистент кафедры дерматовенерологии ИПК ФМБА России, Москва

Оценка эффективности тех или иных методов терапии и исследование влияния геля «Демотен» в монотерапии и в комплексном лечении розацеа и демодекоза проводилась на основании динамики показателей как клинической картины, так и субъективных ощущений. Обследованы 57 пациентов. Показано, что включение геля «Демотен» в комплексную схему терапии демодекоза и папулопустулезной формы розацеа позволяет уменьшить сроки медикаментозного лечения, пролонгировать положительный эффект терапии, а также продлить сроки ремиссии при использовании геля в профилактических целях.

**Ключевые слова:** папулопустулезный подтип розацеа, демодекс, метронидазол, гель «Демотен», клиническая эффективность, ремиссия.

The assessment of the efficiency of different treatment methods and effect of the Demoten gel on the monotherapy and complex treatment of rosacea and demodectic mange was conducted based on the dynamics of indices for both clinical picture and subjective sensations. The study involved 57 patients. It was shown that the Demoten gel used in a complex therapy of demodectic mange and papulopustular rosacea can reduce the drug treatment period, prolong the positive effect of treatment and extend the remission period when the gel is used for prevention purposes.

**Key words:** papulopustular rosacea, Demodex, metronidazole, Demoten gel, clinical efficiency, remission.

■ Поражение кожи, вызванное паразитированием клещей рода *Demodex*, называют демодекозом. В связи с тем, что эти микроскопические клещи часто обнаруживаются на коже и у здоровых лиц, *Demodex* относят к сапрофитам человека. Вопрос о роли этих клещей в возникновении различных заболеваний кожи и слизистых, в том числе и розацеа, до сих пор является дискуссионным [1, 2]. Проведенные ранее исследования показали более высокую численность популяции клещей на 1 см<sup>2</sup> у больных розовыми угрями [3], чем при других заболеваниях (себорейный дерматит, акне). На поверхности этих клещей были найдены микроорганизмы *B. oleronius*, способные стимулировать воспалительную реакцию и рост бактерий *Streptococcus*

*tococcus* и *Staphylococcus*, запуская тем самым циклический процесс и создавая благоприятные условия для размножения клеща [4, 19]. Таким образом, клещи рода *Demodex* при наличии различных триггерных факторов активно размножаются, разрушая эпителий фолликулов и проникая в дерму, чем вызывают воспалительную реакцию и усугубляют течение дерматозов, их клиническую картину и субъективные ощущения у пациентов [20].

Наряду с клещами рода *Demodex* к этиологическим факторам розацеа и демодекоза относят алиментарные [5], метеорологические (высокая и низкая температура воздуха, солнечное излучение) [6–8], эндокринные [9], нарушения иммунной системы [10],

заболевания желудочно-кишечного тракта [2, 11]. Большое значение в данных заболеваниях отводится и психоэмоциональным факторам, при которых происходит уменьшение выработки эндорфинов и нарушение функции калликреин-кининовой системы, регулирующей тонус сосудов [12].

В настоящее время выделяют более 100 видов клещей рода *Demodex*, два из них найдены у людей — *Demodex folliculorum*, который преимущественно живет в волосяных фолликулах бровей и ресниц, и *Demodex brevis*, обитающий в сальных железах кожи лица и протоках мейбомиевых желез. Но иногда их находят и на других участках кожного покрова — шее, груди, спине, крайне редко — в паховой области и на конечностях.

Клещи не видны невооруженным глазом, длина обычно не превышает 0,5 мм у *D. folliculorum* и 0,15 мм у *D. brevis*. *Demodex spp.* распространены среди людей всех рас и всех возрастов, при этом с возрастом частота выявления *D. brevis* возрастает, а *D. folliculorum* остается практически без изменений. Некоторые авторы отмечают повышенную выявляемость клещей у женщин, другие связывают это с тем, что мужчины реже обращаются за лечением. Розацеа у мужчин протекает с активацией пролиферативных процессов, которые проявляются гиперплазией сальных желез и гипертрофией соединительной ткани, что приводит к формированию фим (ринофима, отофима, гнатофима, блефарофима и др.) [13, 14]. Также следует отметить, что у 40—60% больных розацеа в патологический процесс вовлекаются глаза, при этом у 25% блефароконъюнктивит и/или другое поражение структур глаза демодикозной этиологии может быть первым симптомом в дебюте заболевания [22, 23]. В этих случаях обычно пациенты предъявляют неспецифические «конъюнктивальные» жалобы: жжение в глазах, зуд, болезненность, слезотечение и светобоязнь.

По данным различных авторов, цикл развития *Demodex spp.* проходит 5 фаз: яйца, личинки, протонимфы, дейтонимфы и имаго (взрослая особь). Полный цикл развития завершается за 20—30 дней при благоприятных условиях среды [15], что служит основанием для длительного лечения.

Есть много различных клинических признаков активности клещей *Demodex spp.*, и они сугубо индивидуальны. Наиболее часто встречаются следующие: ощущение зуда (кожи лица, век в области ресниц, бровей, ушных раковин), жжение, легкое щекотание, ощущение ползания, покалывания в области эритемы, сухость или, напротив, повышенная жирность кожи, чувство дискомфорта, стягивание кожи лица, расширение пор, воспалительные папулы, пустулы, отечность, покраснение и неровность кожных покровов. В легких случаях некоторые пациенты автоматически, не обращая внимания, начинают чесывать или по-

глаживать кожу. В более тяжелых случаях возможно появление шишковидных гипертрофий (фим), гиперплазий сальных желез и соединительной ткани, как это было упомянуто выше [17, 18].

Лабораторные исследования, рекомендованные при демодикозе и розацеа, включают общий и биохимический анализы крови (определение общего билирубина и его фракций, триглицеридов, аланинаминотрансферазы, аспартатаминотрансферазы, холестерина, щелочной фосфатазы, креатинина, глюкозы), соскоб с кожи век и лица для идентификации *Demodex spp.*, в редких случаях — выделение и идентификация микробной флоры кожи с определением чувствительности к антибиотикам.

Лечение розацеа представляет собой сложную задачу и должно быть комплексным и с учетом вероятных этиологических факторов, клинической формы, тяжести, длительности течения, переносимости тех или иных препаратов, сопутствующих соматических заболеваний, а также психоэмоциональных особенностей пациентов и возможностей по уходу за кожей как во время лечения, так и в последующем с целью профилактически.

Целью настоящего исследования явилось определение эффективности и переносимости геля «Демотен» в комплексной терапии больных с диагнозом демодикоза и папулопустулезной формой розацеа легкой и средней степени тяжести, а также последующее использование геля в профилактических целях.

Главные активно действующие компоненты демотена — препарат серы, гиалуроновая кислота, сок алоэ вера, поливинилпирролидон. Содержащийся в геле «Демотен» препарат обладает антисептическими, противопаразитарными, противовоспалительными свойствами и способствует нормализации пролиферации клеток эпидермиса. Гиалуроновая кислота увлажняет кожу, повышает ее упругость, стимулирует обновление эпидермиса. Сок алоэ вера содержит большое количество различных биологически активных веществ: простые сахара, полисахариды, аминокислоты, ферменты, минералы, органические кислоты, комплекс витаминов А, С, Е. Благодаря богатому составу сок алоэ вера оказывает благотворное влияние на кожу, способствуя регенерации клеток, и обладает антисептическими свойствами. Поливинилпирролидон обладает сорбирующими и дезинтоксикационными свойствами, благодаря которым эффективно очищает кожу от загрязнений. Свойства геля «Демотен», обусловленные входящими в него компонентами, имеют многоцелевую направленность в терапии демодикоза и розацеа.

## Материал и методы

Под наблюдением находились 57 больных (21 мужчина и 36 женщин) в возрасте от 26 до 63 лет с диагнозом демодикозного фолликулита (15 человек) и ро-

зацеа, папулопустулезной формы (42 человека). Длительность заболевания составила от 1,5 до 14 лет.

При первичном приеме всеми пациентами заполнялись индивидуальные опросники и проводилась беседа для определения возможных триггерных факторов. В ходе анкетирования было выявлено, что наиболее частые обострения встречаются у лиц с эмоциональной неустойчивостью, подверженных постоянным стрессам, инсоляции, а также проводящих более 6 ч. в день за компьютером. Связь с изменением температуры окружающей среды и алиментарными факторами была отмечена всего у 15% больных.

Оценку дерматологического статуса, помимо традиционного клинического обследования, проводили с использованием Шкалы диагностической оценки розацеа (ШДОР) до лечения, а также в конце 4-й недели терапии. Для оценки степени тяжести заболевания определяют выраженность эритемы, количество папул и пустул, наличие телеангиэктазий, сухости кожи, жжения и покалывания, отека лица, а также выраженность симптомов офтальморозацеа. Каждый показатель оценивался от 0 (отсутствие симптома) до 3 (резко выраженный симптом) баллов. У пациентов со средней степенью тяжести заболевания оценка по ШДОР в среднем составляла 12,5—14 балла, при легкой степени — 8—10 баллов.

Для оценки влияния кожного заболевания на качество жизни использовали шкалу «Дерматологический индекс качества жизни» (ДИКЖ), состоящую из 6 основных параметров: симптомы и самочувствие (1, 2), ежедневная активность (3, 4), досуг (5, 6), работа и учеба (7), личные отношения (8, 9), лечение (10), при максимальной сумме показателей 30 баллов (качество жизни пациента обратно пропорционально сумме баллов). Показатель ДИКЖ у женщин со средней степенью тяжести заболевания на момент первичного составлял в среднем 15 баллов, у мужчин — 16 баллов, в группе с легкой степенью тяжести розацеа — 13 баллов у мужчин и у женщин.

В ходе исследования у больных определяли показатели салоотделения, степени увлажненности кожи, цвета/гиперемии и тургора кожи на диагностическом аппарате «Multi skin center» (производство компании «Courage + Khazaka electronic GmbH», Германия) до лечения, в период между 2-й и 3-й неделей лечения и после окончания терапии.

Также исследовали соскобы с кожи лица с определением количества взрослых особей, личинок и яиц клещей рода *Demodex* до лечения, через 2 нед. и после его окончания.

Статистическая обработка данных проводилась на персональном компьютере с использованием программной надстройки «Пакет анализа» табличного процессора Microsoft Excel 2000 и пакета статистического анализа Statistica V5.5A StatSoft.

### Ход исследования

Основными жалобами всех пациентов являлось наличие высыпаний, зуда или жжения разной степени выраженности. Они учитывались в динамике как составляющая в показателях ДИКЖ и ШДОР наряду с оценками клинических показателей.

В соскобах, в том числе и с элементов, у всех пациентов были выявлены *Demodex spp.* в количестве более 10 в препарате. У 38 (66,7%) пациентов клещи рода *Demodex* были обнаружены в ресницах, при этом у всех этих пациентов наблюдались различные признаки блефароконъюнктивита. У остальных пациентов конъюнктивы на протяжении всего периода наблюдения была спокойна.

Пациенты были разделены на две группы, эквивалентные по возрасту и полу, в каждой из которых выделили по две подгруппы — легкой (А) и средней степени тяжести (Б) (по Адаскевичу В.П., 2004) [21].

В 1-ю группу вошли 28 пациентов (10 мужчин, 18 женщин), в том числе в подгруппе 1А (легкая степень тяжести) — 6 мужчин и 10 женщин, в подгруппе 1Б (средняя степень тяжести) — 4 мужчин и 8 женщин соответственно. Все пациенты в подгруппе 1А получали только наружную терапию — очищение кожи специальными средствами (Сетафил, Себиум Н<sub>2</sub>О и др.), 1% крем метронидазола 2 раза в день. В подгруппе 1Б — вся вышеуказанная наружная терапия применялась в сочетании с приемом метронидазола внутрь по 500 мг 2 раза в день [24].

Во 2-ю группу были включены 29 пациентов (11 мужчин, 18 женщин). В подгруппе 2А больные с легкой степенью тяжести заболевания (6 мужчин, 9 женщин) получали только наружное лечение: очищение кожи с помощью специальных средств, указанных выше, и геля «Демотен» 2 раза в день, и дополнительно еще один раз в течение дня в случае возникновения зуда. В подгруппе 2Б больные с демодикозом средней степени тяжести (5 мужчин, 9 женщин) дополнительно к терапии, проводимой в подгруппе 1Б 1-й группы, использовали гель «Демотен» 2—3 раза в день, в последующем этот гель использовался с профилактической целью.

Всем пациентам в соответствии с клиническими рекомендациями Российского общества дерматовенерологов и косметологов назначали анксиолитик небензодиазепинового ряда (афобазол) для коррекции психосоматического статуса по 10 мг 3 раза в день в течение 20 дней [24]. Кроме того, при наличии проявлений офтальморозацеа назначали косметический увлажняющий гель для ухода за веками «Блефарогель 2» и капли «искусственная слеза».

Уже на следующий день после начала применения «Блефарогеля 2» у всех пациентов наблюдалась положительная динамика в виде уменьшения слизистого и слизисто-гнояного отделяемого, исчезновения отечности, гиперемии и субъективных ощущений, сглажи-

вания поверхности реберного края век, прекращения шелушения и регресса воспаления мейбомиевых желез. Через неделю терапии отмечалось значительное уменьшение числа взрослых особей и личинок *Demodex spp.*, что говорит о снижении активности патологического процесса вплоть до полного регресса.

Курс терапии во всех группах составил 4 нед., с дальнейшим проведением профилактической терапии гелем «Демотен» только во 2-й группе.

## Результаты

Клиническая оценка эффективности лечения розацеа выявила достоверную положительную динамику клинических симптомов разной степени выраженности в зависимости от метода терапии у всех больных (табл. 1).

В результате терапии наилучший результат был достигнут во 2-й группе, получавшей гель «Демотен» как в монотерапии, так и в комбинации с другими средствами. В подгруппе 2А уже на 1-й неделе лечения прекращался зуд и дискомфорт, снижалось количество воспалительных папул и папулопустулезных элементов, к 3-й неделе терапии наблюдался полный регресс высыпаний и субъективных ощущений. В подгруппе 2Б положительная динамика клинического процесса наблюдалась уже через 2 нед. после начала терапии, отмечалось уменьшение количества воспалительных элементов, выраженности гиперемии, а также уменьшение основных жалоб. В подгруппе 1Б отмечалась более слабая по сравнению с подгруппой 2Б положительная динамика, наблюдалось большее количество воспалительных элементов, появление небольшого количества новых папул, кожа была менее увлажненная, что сопровождалось ощущением дискомфорта. Также следует отметить, что в подгруппах 1А и 1Б у 3 человек к 3-й неделе терапии развились нежелательные явления, такие как стягивание кожи, зуд или дис-

комфорт, а также головная боль, связанные непосредственно с применением крема метронидазола, которые нивелировались после прекращения использования крема.

У 3 человек отмечалось обострение через 2 нед. после завершения курса терапии, у 2 — на 4-й неделе, у 6 — на 8-й неделе, у 5 — на 12-й неделе. В то время как во 2-й группе ремиссия сохранялась и через 4 нед. после окончания основной терапии, что было связано с профилактическим использованием геля 1 раз в день на протяжении всего периода наблюдения, обострение процесса отмечено через 4,5 нед. у 1 пациента, на 8-й неделе — у 2, на 12-й неделе — у 2 больных. Данные представлены на рис. 1.

Таким образом, было выявлено, что «Демотен» воздействует как на клещей рода *Demodex*,

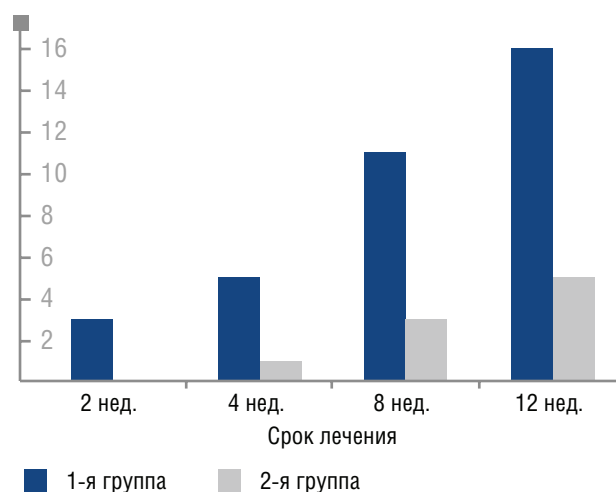


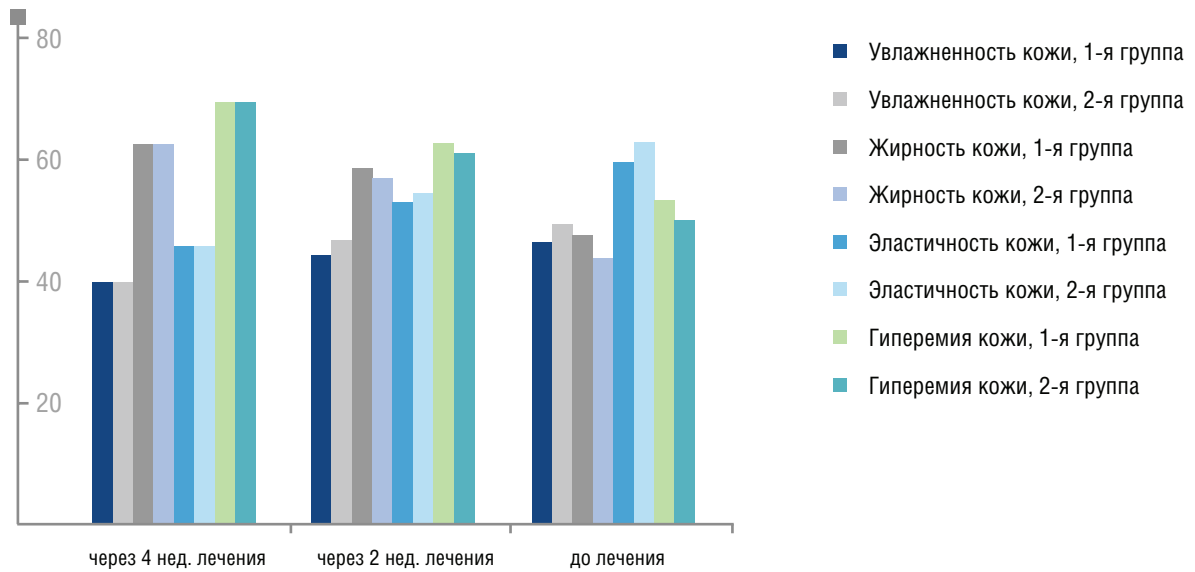
Рис. 1. Число пациентов, достигших ремиссии после лечения в исследуемых группах

ТАБЛИЦА 1

Сравнительные показатели динамики ШДОР и ДИКЖ в результате лечения

Сроки терапии	Шкала измерения	Подгруппа 1А (n = 16)	Подгруппа 1Б (n = 12)	Подгруппа 2А (n = 15)	Подгруппа 2Б (n = 14)
До лечения	ШДОР	8,25 ± 0,97	13 ± 1,1	8,2 ± 1,1	13,2 ± 1,0
	ДИКЖ	12,7 ± 1,1	15,2/16,1 ± 0,9	12,95 ± 0,9	15,2/16,0 ± 1,0
Через 2 нед. лечения	ШДОР	6,3 ± 1,0	10,1 ± 0,7	5,7 ± 0,9	9,8 ± 0,72
	ДИКЖ	11,4 ± 0,6	13,6 ± 0,6	10,9 ± 0,55	13,1 ± 0,3
Через 1 мес. лечения	ШДОР	3,2 ± 0,5	4,3 ± 0,8	2,95 ± 0,3	3,7 ± 0,5
	ДИКЖ	6,5 ± 0,5	8,1 ± 0,7	5,9 ± 0,5	7,2 ± 0,6

Примечание.  $p < 0,05$ .



**Рис. 2.** Динамика показателей кожи в процессе терапии, исследованных на оборудовании «Multi skin center» (программа «Skin check up»)

**ТАБЛИЦА 2**

**Динамика количества взрослых клещей, личинок и яиц на фоне лечения (усредненные параметры)**

Срок наблюдения	Взрослые особи и личинки на 1 см <sup>2</sup>				Яйца на 1 см <sup>2</sup>			
	подгруппа 1А	подгруппа 1Б	подгруппа 2А	подгруппа 2Б	подгруппа 1А	подгруппа 1Б	подгруппа 2А	подгруппа 2Б
До лечения	14,3				12,2			
В конце 2-й нед. лечения	10,2	7,3	7,1	4,6	8,1	5,7	5,5	3,4
Через 1 мес. лечения	0,94	0,5	0,27	0,13	0,13	0,13	0,07	0,07

уменьшая численность их популяции, очищая кожу от продуктов их жизнедеятельности, что было выявлено в повторных соскобах с кожи лица, так и на другие микроорганизмы, способствующие хронизации и обострению процесса. Помимо этого гель нормализует салоотделение, одновременно с этим увлажняя кожу, снимая воспаление, способствуя быстрому заживлению ран, улучшая цвет и тургор кожи, что было установлено путем исследования кожных покровов на оборудовании «Multi skin center» (программа «Skin check up») до, во время и после лечения (рис. 2). Динамика количества взрослых клещей, личинок, яиц в соскобах с лица отражена в табл. 2.

### Заключение

Анализ полученных данных свидетельствует о том, что включение геля «Демотен» в комплексную схему терапии демодекоза и папулопустулезной формы розацеа позволяет уменьшить сроки медикаментозного лечения, пролонгировать положительный эффект терапии, а также увеличить сроки ремиссии при использовании геля в профилактических целях. Может считаться перспективной схема наружной монотерапии розацеа легкой степени тяжести и демодекоза гелем «Демотен», а его клиническая и профилактическая эффективность, хорошие органолептические свойства, удобство применения заслужат внимание у врачей-дерматологов. ■

## Литература

1. Pena G.P., Andrade Filho J.S. Is demodex really non-pathogenic? *Rev Inst Med Trop Sao Paulo* 2000; 42: 171—173.
2. Kogan B.G., Stepanenko V.I., Gorgol V.T. et al. Role of Demodex mites and Helicobacter infection in etiopathogenesis of rosacea, demodicosis, perioral dermatitis and acne disease. *Eur Acad Dermatol Venerol* 2003; 15 (3): 165.
3. Powell F.C. Rosacea and the pilosebaceous follicle. *Cutis*. 2004 sep; 74 (3 suppl): 9—12, 32—4.
4. Forton F., Seys B. Density of Demodex folliculorum in rosacea: a case-control study using standardized skin-surface biopsy. *Br J Dermatol* 1993; 128: 650—659.
5. Lacey N., Delaney S., Kavanagh K. et al. Mite-related bacterial antigens stimulate inflammatory cells in rosacea. *Br J Dermatol* 2007 Sep; 157 (3): 474—81.
6. Корсунская И.М., Тамразова О.Б., Бигвава С.С. Гель «Скинорен» в терапии розацеа. *Рос. журн. кож. вен. бол.* 2005; 3: 37—40.
7. Гребенников В.А., Темников В.Е. Изучение фототоксического компонента воспаления кожи при розовых угрях. *Вестн. дерматол. и венерол.* 1996; 3: 50—53.
8. Dupont C. The role of sunshine in rosacea. *J Am Act Dermatol* 1986; 15: 713—714.
9. Logan R.A., Griffiths W.A.D. Climatic factors and rosacea. In: *Acne and related disorders*. Eds. R. Marks, G. Plewig. London: Dunitz 1989; 311—315.
10. Скрипкин Ю.К. Хамаганова И.В., Иконникова Н.А. Розамет (метронидазол) 1% крем в комплексной терапии розацеа. *Вестн. дерматол. и венерол.* 2005; 3: 55—56.
11. Черкасова М.В., Сергеев Ю.В., Лобанова Е.В. и др. Состояние системы гемостаза и показателей иммунитета у больных розацеа. *Вестн. дерматол. и венерол.* 1999; 6: 28—30.
12. Карлова В.В., Ворушилина И.Е., Чеботарев В.В. и др. Пилобакт в терапии больных розацеа. *Сибирский журн. дерматол. и венерол.* 2005; 6: 33—34.
13. Быстрицкая Е.А., Быстрицкая Т.Ф., Чернакова Н.Н. Комплексный подход к лечению розацеа, демодекоза и акне у пациенток средней возрастной группы. *Клин. дерматол. и венерол.* 2006; 4: 29—31.
14. Бобров В.М. Розовые угри носа, осложненные демодекозом. *Вестн. дерматол. и венерол.* 1994; 4: 43—44.
15. Васильева М.С., Ланге А.Б. Популяции клещей-железниц при периоральном дерматите и розацеа. *М:* 2006; 135.
16. Ayres J., Ayres S. Demodicidosis in the human. *Arch Dermatol* 1961; 83: 816—27.
17. Курдина М.И., Потехаев Н.Н., Потехаев С.Н. и др. Современные представления о патогенезе розацеа. *Вестн. дерматол. и венерол.* 1998; 2: 16—21.
18. Crawford G.H., Pelle M.T., James W.D. Rosacea: Etiology, pathogenesis, and subtype classification. *J Am Acad Dermatol* 2004; 51 (3): 327—341.
19. Hu Q., Wang Y., Tong L. Relationship between the Demodex and bacteria infection in human rosacea. *Zhongguo Qi Sheng Chong Xue Yu Qi Sheng Chong Bing Za Zhi* 2004 Feb 28; 22 (1): 50—3.
20. Forton F., Cermaux M.A., Brasser T. et al. Demodicosis and rosacea: epidemiology and significance in daily dermatologic practice. *J Am Acad Dermatol* 2005; 1: 74—87.
21. Адаскевич В.П. Диагностические индексы в дерматологии. *М: Мед. книга; 2004: 164.*
22. Полунин Г.С., Каспарова Е.А., Полунина Е.Г. Новый способ лечения блефаритов на основе препаратов природной гиалуроновой кислоты. *Окулист*, янв. 2005; 1.
23. Полунин Г.С., Каспарова Е.А., Полунина Е.Г. Клиническая эффективность блефарогелей в профилактике и лечении блефаритов. *Новое в офтальмологии.* 2004; 1: 44—47.
24. Кубанова А.А. и авт. коллектив, *Дерматовенерология 2010, Клинические рекомендации.* РОДВ. М: ДЭКС-Пресс: 203—210.

[www.demoten.ru](http://www.demoten.ru)

# Демо́тен

НОВЫЙ ПОДХОД  
К ЛЕЧЕНИЮ  
ДЕМОДЕКОЗА

